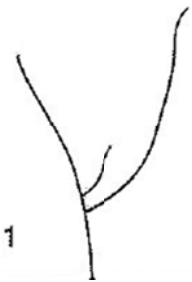
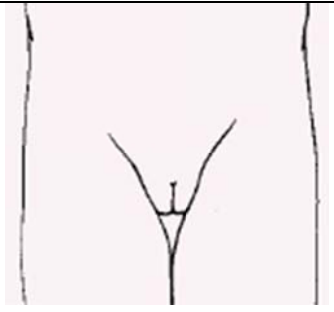

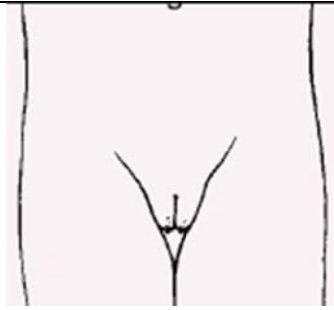
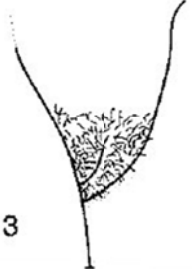
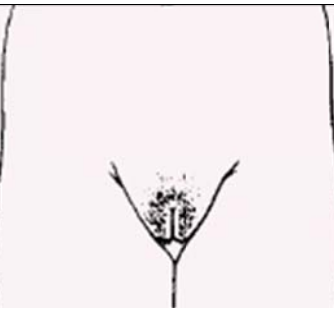
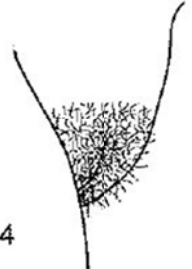
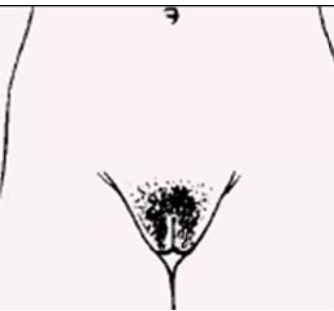
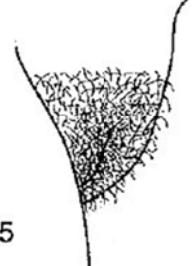
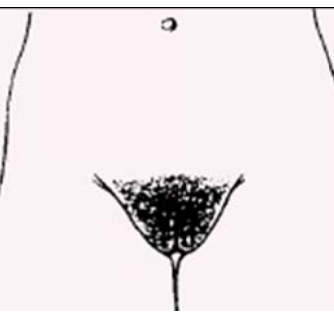









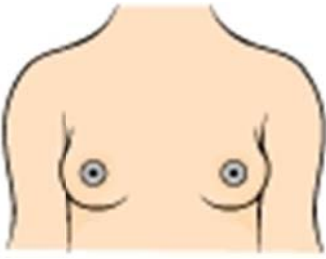


Estadíos de Tanner Niñas

DESARROLLO DEL VELLO PUBIANO

 <p>1</p>		<p>P1 Prepuberal Ligera vellosidad infantil. Similar a la del abdomen</p>
 <p>2</p>		<p>P2 Vello escaso, lacio y ligeramente pigmentado. Generalmente a lo largo de los labios.</p>
 <p>3</p>		<p>P3 Vello rizado y oscuro, aunque escasamente desarrollado. Sobre los labios, se extiende escasamente sobre el monte de Venus.</p>
 <p>4</p>		<p>P4 Vello púbico de tipo adulto. El vello cubre el monte de Venus pero no la cara interna de los muslos</p>
 <p>5</p>		<p>P5 Vello tipo adulto en tipo y cantidad. Distribución clásica femenina en forma de triángulo (también cara interna de los muslos). El 10% puede extenderse fuera del triángulo pubiano (estadio 6)</p>







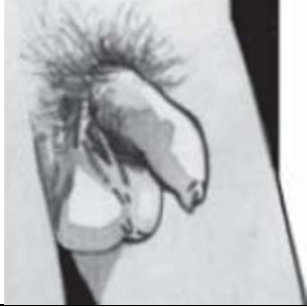


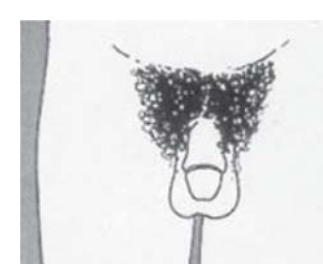
Estadíos de Tanner Niñas

DESARROLLO DE LA MAMA

		M1 Prepuberal Mama infantil. Sólo el pezón está ligeramente sobreelevado
		M2 Brote mamario. Las areolas y los pezones sobresalen como un cono. Indica la existencia de tejido glandular subyacente. Aumento del tamaño de la areola.
		M3 Crecimiento con elevación de la mama y la areola en el mismo plano. El tejido de la mama crea un pequeño cono.
		M4 Mayor crecimiento. La areola y el pezón se distinguen como una segunda elevación, por encima del contorno de la mama.
		M5 Desarrollo mamario total. La areola se encuentra a nivel de la piel de la mama, sólo sobresale el pezón. (Nota: en algunos casos, la mujer adulta puede mantenerse en el estadio 4)











Estadíos de Tanner Niños

DESARROLLO DEL VELLO PUBIANO

		<p>P1 Prepuberal Ligera vellosidad infantil. Similar a la del abdomen</p>
		<p>P2 Vello escaso, lacio y ligeramente pigmentado. Generalmente arraigado al pene.</p>
		<p>P3 Vello rizado y oscuro (claramente pigmentado), aunque escasamente desarrollado. Arraigado al pene.</p>
		<p>P4 Vello púbico de tipo adulto, pero no con respecto a la distribución. El vello crece hacia los pliegues inguinales, pero no en la cara interna de los muslos.</p>
		<p>P5 Vello tipo adulto en tipo y cantidad. Distribución horizontal en forma de triángulo (también cara interna de los muslos). El 80% puede extenderse fuera del triángulo pubiano extendiéndose hacia la línea alba (estadio 6).</p>

Estadíos de Tanner Niños

DESARROLLO DE LOS GENITALES

		<p>G1 Prepuberal Pene, escroto y testículos infantiles, más o menos del mismo tamaño y forma que en la infancia.</p>
		<p>G2 Agrandamiento del escroto y testículos. La piel del escroto se vuelve más roja, delgada y arrugada. El pene no tiene agrandamiento o es insignificante.</p>
		<p>G3 Agrandamiento del pene, principalmente en longitud. Continúa el desarrollo testicular y escrotal.</p>
		<p>G4 Aumento del tamaño del pene, con crecimiento del diámetro y desarrollo del glande. Continúa el crecimiento testicular y escrotal. La piel del escroto se oscurece.</p>
		<p>G5 Genitales de tipo y tamaño adulto.</p>