
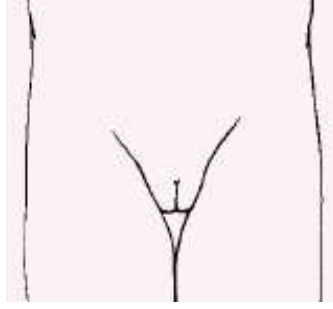
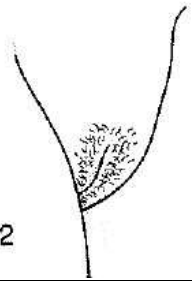
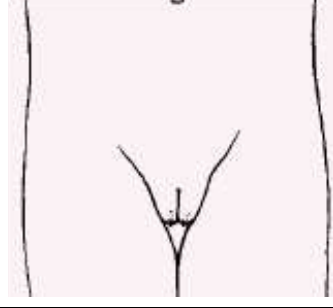
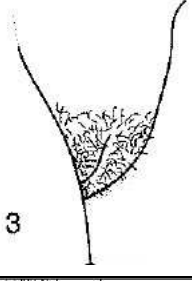
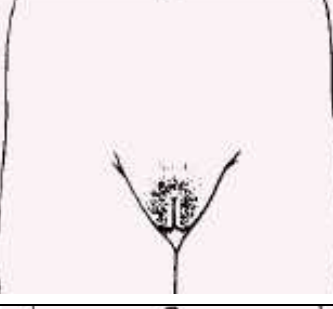
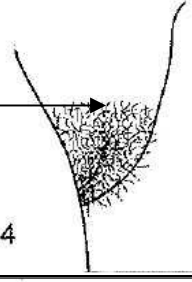
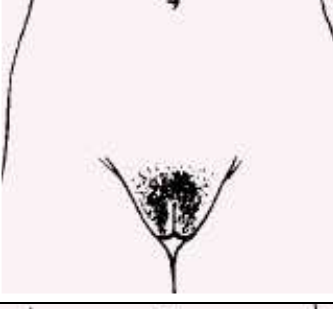
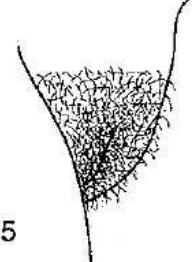




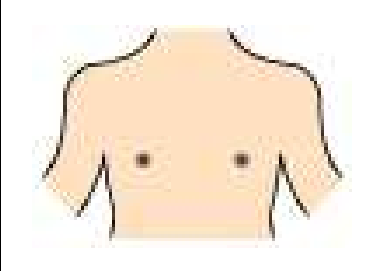



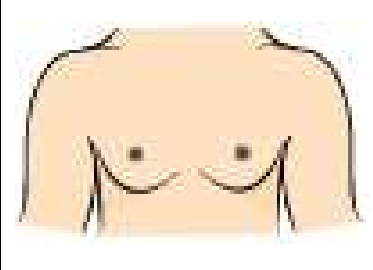

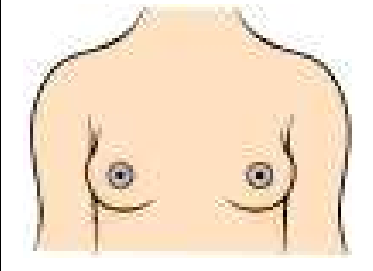

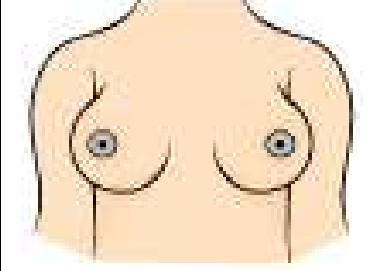
# Estadíos de Tanner Niñas

## DESARROLLO DEL VELLO PUBIANO

 <p>1</p>		<p><b>P1</b> <b>Prepuberal</b> Ligera vellosoidad infantil. Similar a la del abdomen</p>
 <p>2</p>		<p><b>P2</b> Vello escaso, lacio y ligeramente pigmentado. Generalmente a lo largo de los labios.</p>
 <p>3</p>		<p><b>P3</b> Vello rizado y oscuro, aunque escasamente desarrollado. Sobre los labios, se extiende escasamente sobre el monte de Venus.</p>
 <p>4</p> <p>Monte de Venus →</p>		<p><b>P4</b> Vello púbico de tipo adulto. El vello cubre el Monte de Venus pero no la cara interna de los muslos</p>
 <p>5</p>		<p><b>P5</b> Vello tipo adulto en tipo y cantidad. Distribución clásica femenina en forma de triángulo (también cara interna de los muslos). El 10% puede extenderse fuera del triángulo pubiano (estadio 6)</p>






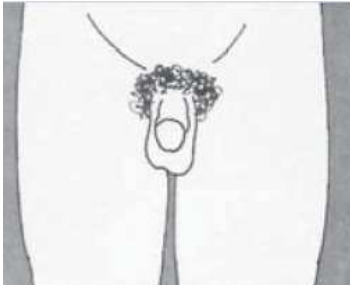




# Estadíos de Tanner Niñas

## DESARROLLO DE LA MAMA

		<b>M1</b> <b>Prepuberal</b> Mama infantil. Sólo el pezón está ligeramente sobreelevado
		<b>M2</b> Brote mamario. Las areolas y los pezones sobresalen como un cono. Indica la existencia de tejido glandular subyacente. Aumento del tamaño de la areola.
		<b>M3</b> Crecimiento con elevación de la mama y la areola en el mismo plano. El tejido de la mama crea un pequeño cono.
		<b>M4</b> Mayor crecimiento. La areola y el pezón se distinguen como una segunda elevación, por encima del contorno de la mama.
		<b>M5</b> Desarrollo mamario total. La areola se encuentra a nivel de la piel de la mama, sólo sobresale el pezón. (Nota: en algunos casos, la mujer adulta puede mantenerse en el estadio 4)







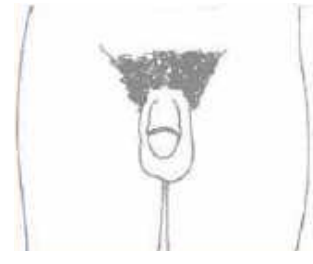

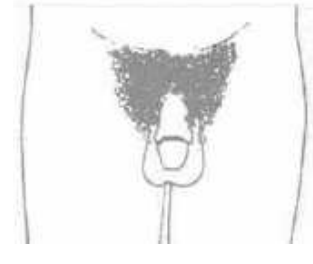

# Estadios de Tanner Niños

## DESARROLLO DEL VELLO PUBIANO

		<p><b>P1</b> <b>Prepuberal</b> Ligera vellosidad infantil. Similar a la del abdomen</p>
		<p><b>P2</b> Vello escaso, lacio y ligeramente pigmentado. Generalmente arraigado al pene.</p>
		<p><b>P3</b> Vello rizado y oscuro (claramente pigmentado), aunque escasamente desarrollado. Arraigado al pene.</p>
		<p><b>P4</b> Vello púbico de tipo adulto, pero no con respecto a la distribución. El vello crece hacia los pliegues inguinales, pero no en la cara interna de los muslos.</p>
		<p><b>P5</b> Vello tipo adulto en tipo y cantidad. Distribución horizontal en forma de triángulo (también cara interna de los muslos). El 80% puede extenderse fuera del triángulo pubiano extendiéndose hacia la línea alba (estadio 6).</p>

# Estadíos de Tanner Niños

## DESARROLLO DE LOS GENITALES

		<b>G1</b> <b>Prepuberal</b> Pene, escroto y testículos infantiles, más o menos del mismo tamaño y forma que en la infancia.
		<b>G2</b> Agrandamiento del escroto y testículos. La piel del escroto se vuelve más roja, delgada y arrugada. El pene no tiene agrandamiento o es insignificante.
		<b>G3</b> Agrandamiento del pene, principalmente en longitud. Continúa el desarrollo testicular y escrotal.
		<b>G4</b> Aumento del tamaño del pene, con crecimiento del diámetro y desarrollo del glande. Continúa el crecimiento testicular y escrotal. La piel del escroto se oscurece.
		<b>G5</b> Genitales de tipo y tamaño adulto.